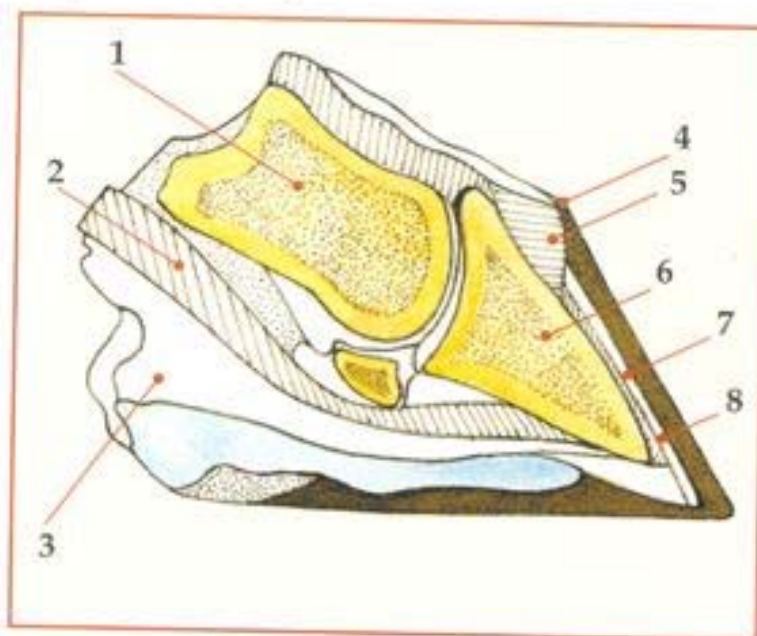
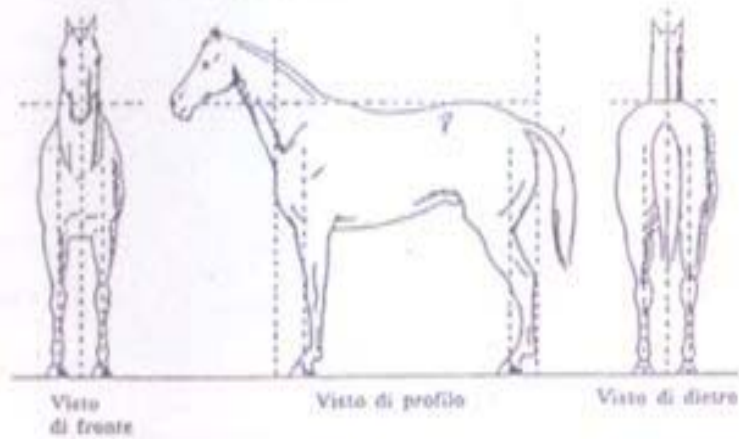


Le parti interne del piede:

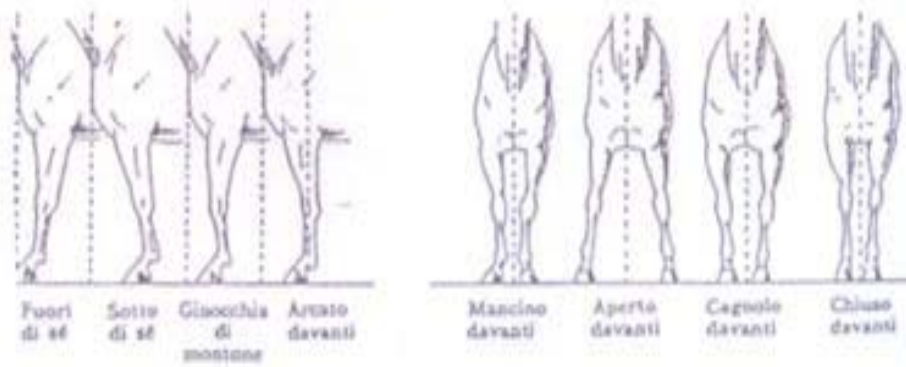
1) seconda falange;
2) tendine flessore;
3) cuscinetto plantare;
4) perioplio; 5) corion
coronario; 6) terza falange;
7) lamina sensibile;
8) linea bianca. Riguardo
quest'ultima ricordiamo che
è il punto di congiunzione
tra suola e parete e durante
la ferratura rappresenta un
utile punto di riferimento
per valutare in modo preciso
lo spessore dell'unghia.



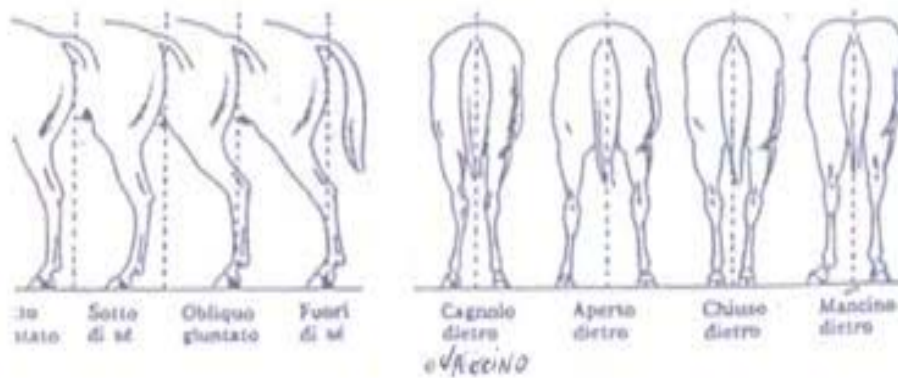
Appiombi corretti

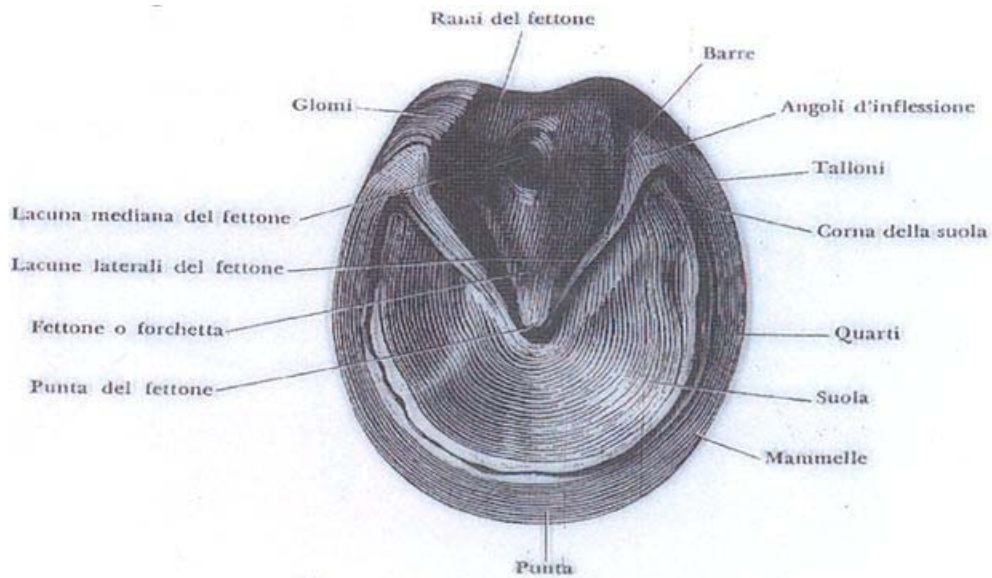
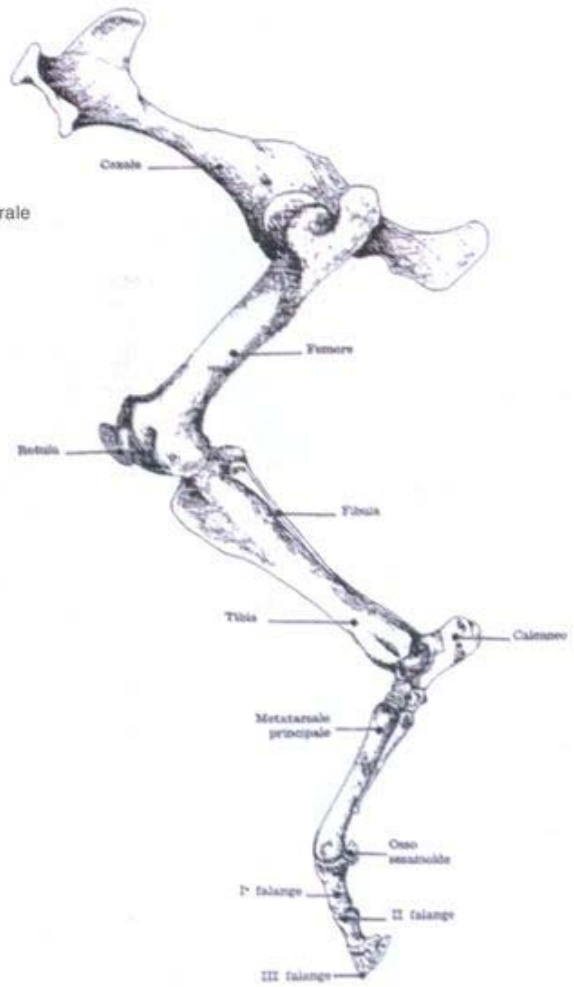
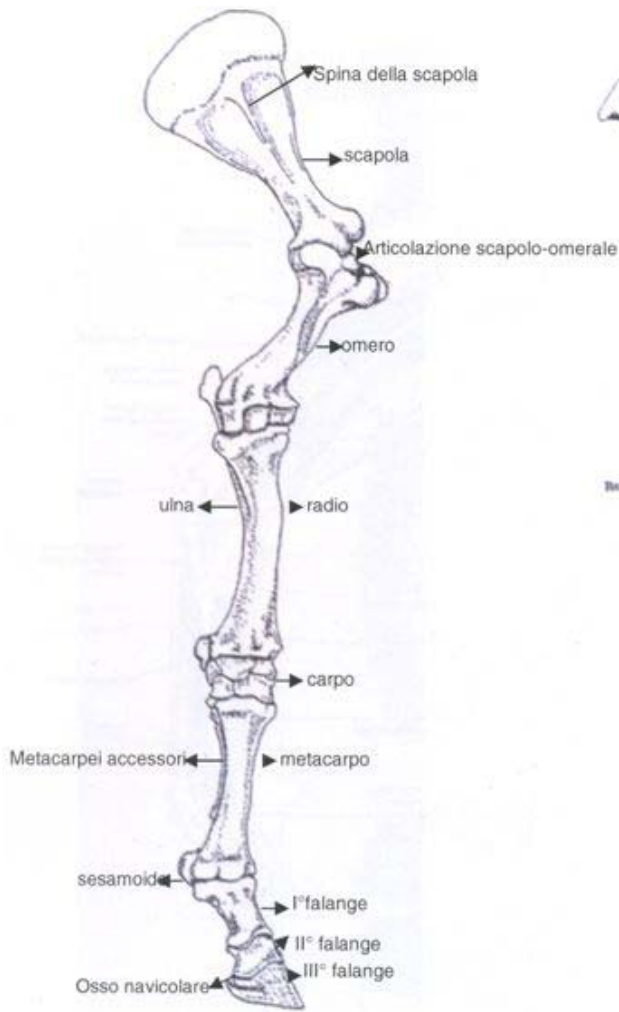

Difetti di appiombamento degli anteriori



Difetti di appiombamento dei posteriori





Faccia plantare del piede

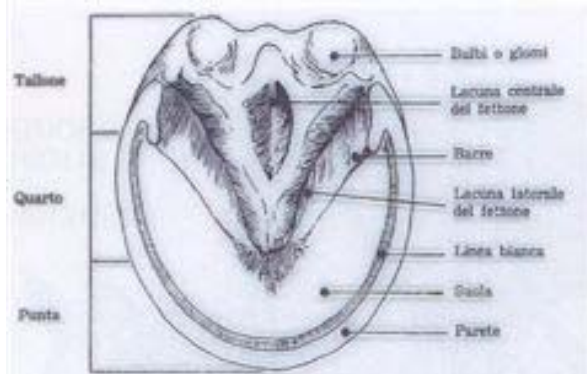


Fig. 49 - Piede.

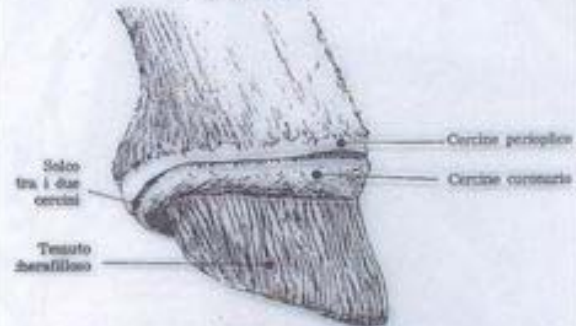


Fig. 50 - Il piede (tessuto molle o cheratogeno).

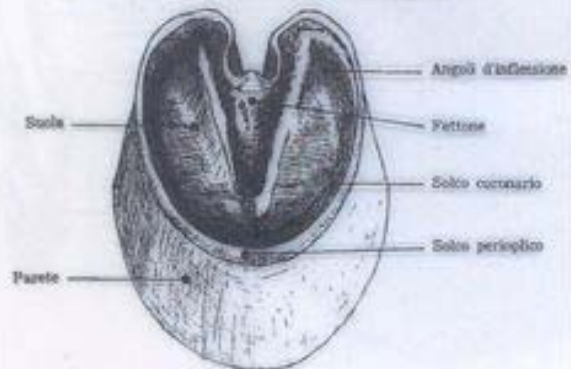


Fig. 51 - Lo zoccolo (parte ungueale).

